ООО "Онкоклиника"

МЕДИЦИНСКАЯ КАРТА СТАЦИОНАРНОГО БОЛЬНОГО № _____

ВЫПИСНОЙ ЭПИКРИЗ

Пациент: **Валентина Владимировна**

Год рождения: **1953** Возраст: **69 л.**

Страховая компания: **-**
Адрес места жительства: **142603, Московская обл., г. Орехово-Зуево**

Период госпитализации

Тип_Стационара: Дневной стационар; Дата госпитализации: 22.12.2022; дата выписки: 22.12.2022;

.

Диагноз при выписке: 1) Центральный BL в/доли левого лёгкого T4 Nx M1IV ст. Mts в лёгкие, кости. Состояние после 3 курсов 2 линии ПХТ (4 курса EP, пеметриксед в монорежиме 3 курса). Прогрессирование. Состояние после 6 курсов ИТ (атезолизумабом) с 11.2019 г. по 03.2020 г. Состояние после 3 х курсов химиотаргетной терапии (доцетаксел + нинтеданиб). 2) BL правой молочной железы. Состояние после РМЭ от 1999 г. Состояние в процессе терапии бисфосфонатами (Золедроновая к-та). Состояние после курсов терапии: (Нинтеданиб). Состояние после 6 курсов терапии: Пеметрексед+ Карбоплатин AUC 5 + Бевацизумаб. Состояние после 3 х курсов АЛФДТ. Состояние в процессе терапии: Деносумаб. Состояние в процессе 8 курса терапии: Пеметрексед + Бевацизумаб. Состояние в процессе терапии ФДТ. Состояние в процессе терапии: (Биоэлектротерапия - Гипертермия лёгких) - 75 курс. 2 клиническая группа. Шифр МКБ C34.1

Жалобы: Слабость, недомогание, одышка при нагрузке, боли в грудной клетки в рёбрах.

Анамнез vitae: без особенностей.

Риск развития ВТЭО: 1 балл.

История Заболевания: На онкологическом учёте с 1999 г. с Ds: 1) Центральный BL в/доли левого лёгкого T4 Nx M1IV ст. Mts в лёгкие, кости. Состояние после 3 курсов 2 линии ПХТ (4 курса EP, пеметриксед в монорежиме 3 курса). Прогрессирование. Состояние после 6 курсов ИТ (Атезолизумабом) с 11.2019 г. по 03.2020 г. Отрицательная динамика. Состояние в процессе терапии бисфосфонатами (Золедроновая к-та). Положительная динамика. 2) BL правой молочной железы. Состояние после РМЭ от 1999 г.

Гистология: № 2449 от 23.02.2019г - Умереннодифференцированная аденокарцинома лёгкого, железистый вариант строения.

Иммуногистохимия от 24.02.2020 г. - TTF-1: реакция в опухолевых клетках не выявлена. GATA-3: диффузная различной степени выраженности ядерная реакция в большей части опухолевых клеток. Рецепторный статус по Allred: рецепторы эстрогенов (клон EP1): 5 (PS)+3(Is)=8(TS). Рецепторы прогестерона (лон 1E2): 5(PS)+2(IS)=7(TS). Оценка Her2-статуса по ASCO/CAP'13: Her2-статус:0- имунофенотип опухоли более всего соответствует иммунофенотипу рака м/ж. ИГХ от 3.10.19г: Опухоль ALK- негативная, ROS1- негативная.

Прошла 4 курса ПХТ по схеме (EP).

При обследовании на КТ органов грудной клетки от 15.06.2019 г.

МСКТ органов грудной клетки от 15.06.2019 г. Лучевая нагрузка: 7,5 мЗв Контрастное усиление: не проводилось.Толщина среза: 1.25 мм.

Правая молочная железа не определяется. Подмышечные лимфатические узлы не изменены. Легкие с явлениями внутридольковой эмфиземы.

Верхняя доля левого легкого уменьшена в объеме. В прикорневых отделах левого легкого определяется опухолевое образование мягкотканой плотности, неправильной формы, с четкими неровными контурами. Структура неоднородная, плотность при бесконтрастном исследовании 42 HU. Ориентировочные размеры образования 65x27x111 мм. Образование распространяется на левый главный бронх, суживая его просвет до 6 мм, прорастает перикард, распространяется на дугу аорты, прорастает в левую легочную артерию. В субплевральных отделах S7 правого легкого отмечается очаговое образование с четкими, лучистыми контурами, диаметром до 11 мм; в субплевральных отделах S1+2 левого легкого определяется очаг до 4 мм. Субплеврально в S2, S4 правого легкого, а также по горизонтальной и косой междолевой плевре визуализируются множественные очаговые образования до 4 мм. Субплеврально в S3 правого легкого линейной формы очаг до 7 мм. Воздух и жидкость в плевральных полостях не определяются. Лимфатические узлы средостения не увеличены. Трахея смещена вправо, просвет проходим, стенки кальцинированы. Сердце обычной конфигурации, не увеличено в размерах. В полости перикарда отмечается умеренное количество жидкости. Лимфатические узлы не увеличены, множественные. При просмотре в костном режиме тело Th6 позвонка, задний отрезок 6 ребра справа выражено неоднородны по структуре, с участками остеосклероза, кортикальный слой дифференцируется.

Заключение: КТ- картина крупного образования корня левого лёгкого (центральный cr) с прорастанием органов средостения. Очаговое образование в S7 справа (mts?). Множественные мелкие

Лечащий врач: **Пономарев Владимир Владимирович**
Заведующий отделением: Шамеев А.А.

очаговые изменения обоих лёгких. Количественная лимфаденопатия. Неоднородность структуры тела Th6 позвонка, заднего отрезка 6 ребра справа. Жидкость в полости перикарда.

Консультирована в ГБУЗМО "Московский областной онкологический диспансер" г. Балашиха. Рекомендована ПХТ 3 курса 2 линии (Пеметрексед 1000 мг 1 раз в 3 недели) + терапия бисфосфонатами (Золедроновая к-та 4 мг 1 раз в 28 дней) по месту жительства.

В ООО "Онкоклиника" проведён врачебный консилиум принято решение о проведении терапии Пеметрексед 1000 мг 1 раз в 3 недели)+ терапия бисфосфонатами: (Золедроновая к-та 4 мг 1 раз в 28 дней). Также принято решение о проведении Биоэлектротерапии лёгких + ФДТ в связи с тяжестью состояния пациента и отрицательной динамикой на фоне предыдущего лечения.

В ООО "Онкоклиника" прошла курсы вышеописанной терапии с положительной динамикой.

При контрольном обследовании - прогрессирование на КТ органов грудной клетки с в/в контрастированием от 13.11.2019 г.

МСКТ органов грудной клетки от 13.11.2019 г. Лучевая нагрузка: 35.3 мЗв. Контрастирование:- Ниоскан 100 мл — в/в. Толщина среза- 1.25мм.

На полученных томограммах правая молочная железа не визуализируется. Объем левого легкого несколько уменьшен за счет частичного ателектаза S3. В корне левого легкого сохраняется объемное перибронхиальное образование 65х26х111мм - прежних размеров, обрастающее левый главный бронх, сужая его просвет до 6 мм, прорастающее в средостение, инвазируя левую легочную артерию на протяжении 17 мм, перикард на протяжении 16 мм и дорзальную стенку дуги аорты на протяжении около 20 мм, в местах прилегания, междолевая плевра в месте соприкосновения с образованием локально утолщена на протяжении 26 мм. В паренхиме легких сохраняются многочисленные очаговые тени от 2 до 4 мм в диаметре\MIP\ - прежних размеров и количества, в субплевральных отделах S7 правого легкого — образование до 11 мм в диаметре с лучистыми контурами - без динамики, линейный очаг в S3 правого легкого несколько увеличился в размерах до 7х12 мм в аксиальном сечении, стал более выпуклым), сохраняются очаговые тени по косой и горизонтальной междолевой плевре справа - без динамики. Корень правого легкого структурен, не расширен. Легочный рисунок выражен обычно. Свободной жидкости в плевральной полости не определяется. Органы средостения расположены обычно. Куполы диафрагмы четкие. Тень сердца обычной конфигурации, в полости перикарда - тонкая \до 5мм\ прослойка жидкости. Магистральные сосуды обычного калибра. Лимфатические узлы паратрахеальной, параваскулярной, бифуркационной групп визуализируются в прежнем количестве, прежних размеров и формы, патологически не увеличены. Визуализируется группа лимфатических узлов паракардиальной группы 3-7 мм по короткой оси — без динамики. Визуализируется один л/у подмышечной группы слева — 10 мм по короткой оси\ граница нормы\ - без динамики от 15.09.19, остальные подмышечные л/у не увеличены. В брюшной полости определяется увеличенный до 14 мм верхний парагастральный л/у. Визуализируются многочисленные парааортальные л/у в забрюшинном пространстве до 8 мм. Костная структура Th6 позвонка, 6 и 8 ребер справа перестроена по остеобластическому типу, высота тела Th6 позвонка несколько снижена, без динамики. Определяются дегенеративно-дистрофические изменения в позвоночнике. В желчном пузыре — конкремент 25 мм в диаметре. В области дорзально-латерального полюса селезенки - добавочная долька 10 мм в диаметре. В медиальной ножке правого надпочечника — образование 13х10 мм, накапливающее контраст, вероятно, аденома.

Заключение: КТ- картина центрального С-г левого лёгкого с частичным ателектазом S3, инвазией средостения, левой лёгочной артерии, перикарда, следы жидкости в полости перикарда, с вовлечением междолевой плевры. Множественные очаговые тени в паренхиме лёгких и по плевре, небольшое увеличение одного из очагов в S3 справа - вероятно mts. Остеобластические изменения в теле Th6 позвонка и в 6 и 8 рёбрах справа - при удалённой молочной железе, вероятно mts. Визуализация лимфатических узлов средостения и забрюшинного пространства - без динамики. Конкремент в желчном пузыре. Образование правого надпочечника - вероятно аденома. Добавочная долька селезёнки.

Консультирована в ГБУЗМО "Московский областной онкологический диспансер" г. Балашиха - рекомендована ИТ (Атезолизумаб 6 курсов). Прошла с 11.2019 г. по 03.2020 г.

Отрицательная динамика- На КТ органов грудной клетки с в/в контрастированием от 24.03.2020 г.

МСКТ органов грудной клетки от 24.03.2020 г. Лучевая нагрузка: 90,6 мЗв. Контрастирование: в/в, Юнигексол, 100 мл. Толщина среза, 1.25 мм: Контрольное исследование в динамике от 13.11.2019 г. Объем легких сохранен. Воздушность легочной ткани не изменена. В S 1/2,3 слева отмечаются зоны повышенной плотности, с нечёткими неровными краями, размерами 121х27х57 мм (прежние размеры 65х 26х111 мм), плотностью: нативная +37,5едХ, артериальная +53едХ, венозная +73едХ (вероятно, образование). Образование солидное, отмечаются лишь 2 субсегментарных бронха проходящих вдоль латеральной стенки образования (вероятно, пластинчатый ателектаз 3 сегмента). Образование окружено очагами и фокусами инфильтративных изменений от 3 мм до 5,7х9 мм, линейными фиброзными тяжами, длиной до 47 мм. Образование прорастает в стенку околосердечной сумки и окружает корень левого легкого. Во всех сегментах правого легкого и S1/2,3,4,5,6,8 левого легкого определяются множественные разнокалиберные очаги и фокусы с чёткими ровными краями, прилегающие к плевре и стенкам сосудов, размером от 2 мм до 13х12 мм (вероятно, метастазы). Трахеобронхиальное дерево развито обычно, прослеживаются до субсегментарного уровня, стенки их не утолщены.

Легочный рисунок усилен за счет сосудистого рисунка. Корни легких малоструктурные, расширены за счет увеличенных бронхопульмональных лимфоузлов, размерами 14 мм справа и 13 мм слева. Структуры средостения дифференцированы, не смещены. Определяются единичные медиастинальные лимфоузлы, увеличенные в размерах (бифуркационный 16,7 мм, паратрахеальный 12 мм, парааортальный 12 мм)

Лечащий врач: **Пономарев Владимир Владимирович**
Заведующий отделением: Шамеев А.А.

(прежние размеры бифуркационный 9 мм, паратрахеальный 12 мм, парааортальный 10 мм). Жидкости в полости перикарда не обнаружено. Легочный ствол в диаметре 35 мм. Сердце увеличено (КТИ 58%). Определяются кальцинаты в стенке дуги аорты и венечных сосудов сердца. Жидкости в плевральных полостях не обнаружено. Купола диафрагмы уплощены, четкие, ровные.
Определяются единичные увеличенные аксиллярные лимфоузлы слева, размером до 13 мм и до 6,5 мм справа. Правая молочная железа не визуализируется (вероятно, хирургически удалена).
Костно-деструктивных изменений не обнаружено. Отмечается зона повышение плотности в теле ТЪ6 позвонка, размером 33х31х16 мм (предположительно, остеобластический mts). В 6,8,7 ребрах справа отмечаются единичные фокусы повышенной плотности, размером от 30х8 мм до 67х12 мм (предположительно, остеобластический mts).

Заключение: КТ признаки образования в/доли левого лёгкого, окружённого пластичным ателектазом и инфильтративными изменениями (вероятно, мелкоклеточный с-г). Диффузная гематогенная узелковая диссеминация во всех сегментах правого и S 1/2,3,4,5,6,8 левого лёгких. Медиастинальная и двухсторонняя бронхопульмональная лимфаденопатия. Левая подмышечная лимфаденопатия. Атеросклероз грудного отдела аорты и венечных сосудов сердца. Расширение лёгочного ствола. Кардиомегалия. Зона изменений в теле Th6 позвонка и 6,8,7 рёбрах справа (предположительно, остеобластические mts). При сравнении с исследованием от 13.11.19 г. - отмечается отрицательная динамика в виде увеличения в размерах образования, количества метастазов в лёгких, увеличения левых подмышечных лимфоузлов.

На КТ органов брюшной полости и забрюшинного пространства с в/в контрастированием от 24.03.2020 г.
Контрольное исследование в динамике от 21.03.2018 г.
Печень увеличена (кранио-каудальный размер 163 мм), с четкими ровными контурами, плотностью около +50едХ, однородной структуры. Внутри- и внепеченочные желчные протоки не расширены. Холедох расширен (8,6 мм). Воротная вена не расширена (14 мм). Желчный пузырь увеличен в размерах (длинник 7 см), с неизмененными стенками (до 2,2 мм), с неоднородным содержимым за счет камня, размером 24х19 мм, плотностью +61едХ. Селезенка расположена обычно, увеличена в размерах (СИ 442), с четкими ровными очертаниями, гомогенной структуры. У селезенки определяется округлое образование, диаметром 11 мм (вероятно, дополнительная долька селезенки). Правый надпочечник расположен типично, не изменен. В медиальной ножке левого надпочечника определяется фокус утолщения, размером 20х14х11 мм, плотностью: нативная +27едХ, артериальная +53едХ, венозная +91едХ, паренхиматозная +83едХ , отсроченная (10 мин) +72 едХ. Процент вымывания 21%. (вероятно, с-г образование). Почки расположены обычно. Почки обычных размеров. Контуры почек ровные, четкие. Паренхима почек толщиной 23,7 мм справа и 19 мм слева. В ЧЛС и почках камней не обнаружено. В отсроченную фаза контрастирования (10 мин) контрастное вещество определяется в ЧЛС и мочеточниках справа и слева своевременно. Чашечно-лоханочные системы расширены справа (лоханка справа 42х17 мм, слева 38х13 мм). Мочеточники расширены справа (10 мм) и слева (9,6 мм). Мочеточники извиты, контактируются в верхних и средней третях. Паранефральная клетчатка не изменена. Мочевой пузырь физиологического наполнения, с однородным содержимым, толщиной стенки 2,4 мм. Поджелудочная железа в размерах не увеличена (головка х тело х хвост: 45 мм х 32 мм х 20 мм). Паренхима однородная. Вирсунгов проток не расширен. Интрапанкреатическая часть холедоха 7,3 мм. Парапанкреатическая клетчатка не изменена. Фасция Герота слева утолщена до 5 мм. Стенки брюшной аорты с кальцинатами. Жидкости в брюшной полости не определяется. Множественные парааортальные, паракавальные и поясничные лимфатические узлы увеличены (до 13,7 мм). Единичные печёночные лимфоузлы до 11 мм. Под поджелудочной железой отмечается зона уплотнения мезентериальной клетчатки, размером 111х60х130 мм, содержащая сосуды и единичные лимфоузлы до 6 мм). Костно-деструктивных изменений не определяется. Отмечается зоны повышенной плотности в телах L5 и S1 позвонков, размерами 36х44х31 мм и 26х24х19 мм, соответственно (вероятно, остеобластические метастазы).

Заключение: КТ- признаки пиелокаликоуретероэктазии с двух сторон (вероятно, хронический пиелонефрит). Атеросклероз брюшного отдела аорты. Утолщение фасции Герота слева. Забрюшинная, печёночная лимфаденопатия. Холедохоэктазия. Мезентериальный панникулит. Остеобластические метастазы в L5 и S1 позвонков. Дополнительная долька селезёнки. Гепато- и спленомегалия. Калькулёзный холецистит. Образование левого надпочечника. При сравнении с исследованием от 21.03.18 г. - отмечается отрицательная динамика в виде увеличения числа увеличенных лимфоузлов; гепато- и спленомегалии.
Рекомендована химиотаргетная терапия (Доцетаксел 75 мг/м2 в/в кап 1 раз в 21 день + Нинтеданиб (Варгатеф) 200мг х 2 раза в сутки per os 2-21 дни №3).
Препараты по ДЛО и РЛО не получает.

Обратилась в ООО «Онкоклиника». Проведён врачебный консилиум - принято решение о проведении многокурсовой ФДТ + вышеописанную терапию. Поступила на терапию Доцетаксел + Нинтеданиб 200 мг Х 2 раза в сутки по новым рекомендациям ГБУЗМО "Московский областной онкологический диспансер" г. Балашиха - принято решение о проведении ПХТ Доцетаксел 75 мг/м2- 150 мг в/в 1 раз в 21 день + Нинтеданиб 200 мг в сутки в виду выраженной токсичности редукция дозы на 50%.
Прошла 3 курса вышеописанной терапии Доцетаксел + Нинтеданиб.

_: МСКТ органов грудной клетки в/в контрастированием от 10.07.2020 г. Контрастное усиление: Ультравист 370 - 80,0. Доза лучевой нагрузки: 10,4 мЗв.
При КТ исследовании органов грудной клетки выполненном по стандартной методике до и после в\в контрастирования, установлено: Правое легкое расправлено, в С4 средней доли правого легкого

Лечащий врач: **Пономарев Владимир Владимирович**
Заведующий отделением: Шамеев А.А.

дифференцируются два субсолидных очага 5-6 мм (от 24.03.2020 очаги имели солидный характер), в базальных отделах С9 нижней доли правого легкого очаг тяжистого уплотнения паренхимы 9 мм (без динамики от 24.03.2020). В паренхиме обоих легких множественные мелкоочаговые диссеминации, плотность очагов ниже по сравнению с исследованием от 24.03.2020 г. Верхняя доля левого легкого уменьшена в объеме, сегмент С3 верхней доли левого легкого уплотнен, смещен к средостению. В верхних отделах корня левого легкого определяется мягкотканой плотности образование без четких границ размерами около 21х22 мм в аксиальной плоскости, не дифференцирующееся отчетливо от уплотненной легочной паренхимы С 3 сегмента и бронхопульмональных л\узлов, от 24.03.20 некоторое уменьшение размеров образования в корне легкого. Имеются признаки инвазии ствола левой легочной артерии и прорастания в перикард. Проходимость трахеи, бронхов правого легкого не нарушена. Слева отмечается неравномерное сужение начальных отделов сегментарных бронхов язычковых сегментов, просветы сегментарных бронхов С1,С2,С3 значительно сужены, прослеживаются фрагментарно. Дифференцируется бифуркационный л\узел 17х12 мм, увеличенные паратрахеальные, парааортальные л\узлы не дифференцируются. Жидкости в плевральных полостях не определяется, небольшое количество жидкости с толщиной слоя до 6 мм в полости перикарда. Средостение смещено влево? Аксиллярные, надключичные л\узлы не увеличены; правая молочная железа удалена, левая молочная железа и мягкие ткани грудной стенки без особенностей. Щитовидная железа не увеличена, с четким контуром, гомогенно накапливает контраст. В «костном» окне - диффузный остеопороз, в теле Th 6 позвонка тотально структурные изменения в виде неоднородного уплотнения костной ткани по типу остеосклероза, очаг аналогичных изменений 17 мм определяется в головке правой плечевой кости, аналогичные очаги определяются в 6 и 8 ребрах справа протяженностью 80 мм и 39 мм соответственно.

Заключение: Центральный cr верхней доли левого лёгкого, ателектаз С3 сегмента левого лёгкого. Диссеминированные очаговые изменения в паренхиме обоих лёгких. Лимфоаденопатия бифуркационного л/узла. Остеосклеротические mts в теле Th6 позвонка и в 6,8 рёбрах справа. От 24.03.20 г. - положительная динамика в виде уменьшения интенсивности очагов в лёгких, уменьшения размеров образования в корне лёгкого, размеров внутригрудных л/узлов.

МСКТ органов брюшной полости с в/в контрастированием от 10.07.2020 г. Контрастное усиление: Ультравист 370-80,0. Положение пациента: лежа на спине. Доза лучевой нагрузки: 18,0 мЗв.
При КТ исследовании органов брюшной полости и забрюшинного пространства, выполненном по стандартной методике до и после в\в контрастирования, установлено: Печень умеренно увеличена (243х105 мм в аксиальной плоскости), с четким контуром, плотность паренхимы при нативном сканировании + 41 HU; накопление контраста равномерное, очагов патологического накопления контраста не определяется, внутри- и внепеченочные желчные протоки не расширены.
Диаметр воротной вены 14 мм. Желчный пузырь обычных размеров (поперечник 29 мм), контур четкий, стенка неравномерно утолщена до 5 мм, содержимое неоднородное, определяется контрастный конкремент 23х18 мм; холедох до 8 мм. Желудок не деформирован, наружный контур четкий, ровный. Петли тонкой и толстой кишки имеют четкие контуры, патологических образований в межпетельных пространствах не определяется. Поджелудочная железа не увеличена, дольчатой структуры, Вирсунгов проток не расширен, околопанкреатическая клетчатка не изменена, накопление контраста равномерное. Селезёнка не увеличена, структура однородная, очагов патологического накопления контраста не выявлено, ближе к нижнему полюсу определяется добавочная долька 11 мм. Надпочечники имеют Y - образную форму и четкие контуры, в медиальной ножке левого надпочечника участок утолщения 8х15 мм с нечетким контуром. Почки расположены типично, размеры не увеличены, толщина паренхимы до 23 мм, контуры четкие, лоханки обеих почек умеренно расширены, мочеточники не расширены, конкременты не видны, очагов патологического накопления контраста не выявлено, функция обеих почек сохранена. Дифференцируются множественные забрюшинные (парааортальные, паракавальные) л\узлы до 13 мм (до 19х14 мм от 24.03.2020 г.), в воротах печени единичный л\узел 9х12 мм, накопление контраста л\узлами гомогенное. Свободной жидкости в брюшной полости, забрюшинном пространстве не выявлено. В теле 15, S1 и S2 позвонков и правой подвздошной кости зоны неоднородного уплотнения по типу остеосклероза без четких границ (объем изменений от 24.03.2020 г. без динамики).

Заключение: Диффузные изменения печени, жировой гепатоз. ЖКБ. Хронический калькулёзный холецистит. Двухсторонняя пиелоэктазия. Лимфоаденопатия забрюшинных л/узлов, л/узла ворот печени (от 24.03.20 г. - некоторое уменьшение размеров забрюшинных л/узлов). Узловое утолщение медиальной ножки левого надпочечника (без динамики). Добавочная долька селезёнки. Остеосклеротические mts в телах I5, S1 и S2 позвонков и правой подвздошной кости, без видимой динамики.

В ГБУЗМО "Московский областной онкологический диспансер" г. Балашиха - рекомендовано продолжение химиотаргетной терапии до 3-х курсов по схеме (Доцетаксел 75 мг/м2 в/в 1 раз в 21 день + Нинтеданиб 200 мг х 2 раза в сутки 2-21 день).
Проведен врачебный консилиум в ООО "Онкоклиника"- принято решение о проведении данной терапии с 50% редукцией ввиду выраженного токсического эффекта + ЛПС.

Ввиду выраженного токсического эффекта: (Многократная рвота - не купируемая приёмом противорвотных препаратов, снижение аппетита, головные боли, боли в области грудной клетки слева, снижение показателей крови: лейкоцитов, гемоглобина, тромбоцитов) - произведена редукция препарата: Нинтеданиб на 50% и доцетаксела на 25%.
Терапию прошла удовлетворительно.

МСКТ органов брюшной полости от 5.10.2020 г. Контрастное усиление: Ультравист 370 - 80,0. Положение пациента: лежа на спине. Доза лучевой нагрузки: 15 мЗв.

Лечащий врач: **Пономарев Владимир Владимирович**
Заведующий отделением: Шамеев А.А.

Предоставлены данные исследования от 10.07.2020 г. (диск, протокол).
При КТ исследовании органов брюшной полости и забрюшинного пространства, выполненном по стандартной методике после в\в контрастирования, установлено: Печень умеренно увеличена (235х106 мм в аксиальной плоскости), с четким контуром, накопление контраста равномерное, очагов патологического накопления контраста не определяется, внутри- и внепеченочные желчные протоки не расширены. Диаметр воротной вены 14 мм. Желчный пузырь обычных размеров (поперечник 26 мм), контур четкий, стенка неравномерно утолщена до 5-6 мм, содержимое неоднородное, определяется контрастный конкремент 23х18 мм; холедох до 8 мм. Желудок не деформирован, наружный контур четкий, ровный. Петли тонкой и толстой кишки имеют четкие контуры, патологических образований в межпетельных пространствах не определяется. Поджелудочная железа не увеличена, дольчатой структуры, Вирсунгов проток не расширен, околопанкреатическая клетчатка не изменена, накопление контраста равномерное. Селезенка не увеличена, структура однородная, очагов патологического накопления контраста не выявлено, ближе к нижнему полюсу определяется добавочная долька 11 мм. Надпочечники имеют Y - образную форму и четкие контуры, в медиальной ножке левого надпочечника участок утолщения 8х15 мм с нечетким контуром (без динамики от 10.07.2020 г.). Почки расположены типично, размеры не увеличены, толщина паренхимы до 23 мм, контуры четкие, лоханки обеих почек умеренно расширены, мочеточники не расширены, конкременты не видны, в заднем сегменте левой почки дифференцируется умеренно гиперденсное при нативном сканировании (+45HU), образование 10х11 мм с признаками неоднородной васкуляризации (от 10.07.2020 г. без динамики) функция обеих почек сохранена. Дифференцируются множественные забрюшинные (парааортальные, паракавальные) л\узлы до 13 мм, мезентериальные л\узлы до 8 мм по короткой оси, (без динамики от 10.07.2020 г.), в воротах печени единичный л\узел 10х7 мм (9х12 мм от 10.07.2020 г.), накопление контраста л\узлами гомогенное. Свободной жидкости в брюшной полости, забрюшинном пространстве не выявлено. В теле 15, S1 позвонков и правой подвздошной кости на уровне сканирования зоны неоднородного уплотнения по типу остеосклероза без четких границ (объем изменений от 10.07.2020 г. без динамики).

Заключение: Диффузные изменения печени, жировой гепатоз. ЖКБ. Хронический калькулёзный холецистит. Двухсторонняя умеренная пиелоэктазия. Дополнительное образование заднего сегмента левой почки, больше данных за ангиому, от 10.07.20 г. - без динамики. Лимфоаденопатия забрюшинных, мезентериальных л/узлов, л/узла ворот печени (от 10.07.20 г. - некоторое уменьшение размеров л/узла ворот печени). Узловое утолщение медиальной ножки левого надпочечника (без динамики). Добавочная долька селезёнки. Остеосклеротические mts в телах I5, S1 позвонков и правой подвздошной кости, без видимой динамики.

МСКТ органов грудной клетки от 5.10.2020 г. Контрастное усиление: Ультравист 370 - 80,0. Доза лучевой нагрузки: 8,6 мЗв. Положение пациента: лежа на спине. Предоставлены данные исследования от 10.07.2020 г. (диск, протокол).
При КТ исследовании органов грудной клетки выполненном по стандартной методике после в\в контрастирования, установлено: Правое легкое расправлено, в С4 средней доли правого легкого дифференцируется единичный субсолидный очаг 4 мм (от 10.07.2020 г. два очага 5-6 мм), в базальных отделах С9 нижней доли правого легкого очаг тяжистого уплотнения паренхимы 9 мм (без динамики от 10.07.2020 г.). В паренхиме обоих легких , преимущественно в верхней доле справа, слабоинтенсивные мелкоочаговые диссеминации, количество и плотность очагов без отрицательной динамики по сравнению с исследованием от 10.07.2020 г.
Верхняя доля левого легкого уменьшена в объеме, сегмент С3 верхней доли левого легкого уплотнен, смещен к средостению. В верхних отделах корня левого легкого определяется мягкотканой плотности образование без четких границ размерами около 21х18 мм в аксиальной плоскости, не дифференцирующееся отчетливо от уплотненной легочной паренхимы С 3 сегмента и бронхопульмональных л\узлов, от 10.07.2020 г. без отрицательной. Имеются признаки инвазии ствола левой легочной артерии и прорастания в перикард. Проходимость трахеи, бронхов правого легкого не нарушена. Слева отмечается неравномерное сужение начальных отделов сегментарных бронхов язычковых сегментов, просветы сегментарных бронхов С1,С2,С3 значительно сужены, прослеживаются фрагментарно. Дифференцируется бифуркационный л\узел 15х8 мм (17х12 мм от 10.07.2020 г.), увеличенные паратрахеальные, парааортальные л\узлы не дифференцируются. Жидкости в плевральных полостях не определяется, небольшое количество жидкости с толщиной слоя до 6 мм в полости перикарда. Средостение смещено влево. Аксиллярные, надключичные л\узлы не увеличены; правая молочная железа удалена, левая молочная железа и мягкие ткани грудной стенки без особенностей. Щитовидная железа не увеличена, с четким контуром, гомогенно накапливает контраст. В «костном» окне - диффузный остеопороз, в теле Th 6 позвонка тотально структурные изменения в виде неоднородного уплотнения костной ткани по типу остеосклероза, очаг аналогичных изменений 15х17 мм определяется в головке правой плечевой кости (без динамики от 10.07.2020 г.), аналогичные очаги определяются в 6 и 8 ребрах справа протяженностью 80 мм и 39 мм соответственно (без существенной динамики от 10.07.2020 г.).

Заключение: Центральный cr верхней доли левого лёгкого, ателектаз С3 сегмента левого лёгкого. Диссеминированные очаговые изменения в паренхиме обоих лёгких. Лимфоаденопатия бифуркационного л/узла. Остеосклеротические mts в теле Th6 позвонка и в 6,8 рёбрах справа. От 10.07.2020 г. положительная динамика в виде уменьшения интенсивности и количества субсолидных очагов в С4 правого лёгкого, уменьшения размеров бифуркационного л/узла. В остальном без отрицательной динамики.

Лечащий врач: **Пономарев Владимир Владимирович**
Заведующий отделением: Шамеев А.А.

.: Консультирована в очередной раз в ГБУЗМО "Московский областной онкологический диспансер" г. Балашиха

Рекомендована терапия: Нинтеданиб 200 мг в сутки 3 месяца.

Курсы терапии прошла без особенностей - отмечается отрицательная динамика процесса при контрольном обследовании.

МСКТ органов брюшной полости от 29.01.2021 г. Контрастное усиление: Ультравист 370 - 80,0. Положение пациента; лежа на спине. Доза лучевой нагрузки: 10,4 мЗв.

Предоставлены данные предыдущего исследования от 5.10.2020 г. (диск, протокол).

При КТ исследовании органов брюшной полости и забрюшинного пространства, выполненном по стандартной методике после в\в контрастирования, установлено: Печень умеренно увеличена (237х104 мм в аксиальной плоскости), с четким контуром, накопление контраста равномерное, очагов патологического накопления контраста не определяется, внутри- и внепеченочные желчные протоки не расширены. Диаметр воротной вены 14 мм. Желчный пузырь обычных размеров (поперечник 23 мм), контур четкий, стенка неравномерно утолщена до 5-6 мм, содержимое неоднородное, определяется контрастный конкремент 23х18 мм; холедох до 7 мм. Желудок пуст, наружный контур четкий, ровный. Петли тонкой и толстой кишки имеют четкие контуры, патологических образовании в межпетельных пространствах не определяется. Поджелудочная железа не увеличена, дольчатой структуры, Вирсунгов проток не расширен, околопанкреатическая клетчатка не изменена, накопление контраста равномерное. Селезенка не увеличена, структура однородная, очагов патологического накопления контраста не выявлено, ближе к нижнему полюсу определяется добавочная долька 11 мм. Надпочечники имеют Y-образную форму и четкие контуры, в медиальной ножке левого надпочечника участок утолщения размерами около 8х15 мм с нечетким тяжистым контуром (без видимой динамики от 5.10.2020 г.). Почки расположены типично, размеры не увеличены, контуры четкие, ЧЛС и мочеточники не расширены, конкременты не видны, в заднем сегменте левой почки дифференцируется образование 9х11 мм с признаками неоднородной, васкуляризации (от 5.10.2020 г. без видимой динамики) функция обеих почек сохранена.

Дифференцируются множественные забрюшинные (парааортальные, паракавальные) л\узлы размерами до 10х13 мм, мезентериальные л\узлы до 7 мм по короткой оси, (без динамики от 5.10.2020 г.), в воротах печени л\узел 10 мм (без динамики от 5.10.2020 г.), накопление контраста л\узлами гомогенное. Свободной жидкости в брюшной полости, забрюшинном пространстве не выявлено. В теле L5 позвонка, крестце, в правой и левой подвздошной кости на уровне сканирования зоны неоднородного уплотнения по типу остеосклероза без четких границ (объем изменений на уровне исследования (до S1 позвонка) от 5.10.2020 г. без динамики, изменения в левой подвздошной кости и нижележащих отделах крестца от 5.10.2020 г. вне зоны исследования.

Заключение: Диффузные изменения печени, умеренная гепатомегалия. ЖКБ. Хронический калькулёзный холецистит. Дополнительное образование заднего сегмента левой почки, от 5.10.2020 г. - без видимой динамики. Лимфоаденопатия забрюшинных, мезентериальных л/узлов, л/узлов ворот печени (от 5.10.2020 г. без отрицательной динамики). Узловое утолщение медиальной ножки левого надпочечника (без динамики). Добавочная долька селезёнки. Остеосклеротические mts в теле L5 позвонка, крестце и подвздошных костях, без видимой динамики на уровне исследования от 5.10.2020 г.

МСКТ органы грудной клетки от 29.01.2021 г. Контрастное усиление: Ультравист 370 - 80,0 %. Положение пациента: лежа на спине. Доза лучевой нагрузки: 9,6 мЗв. Предоставлены данные предыдущего исследования от 5.10.2020 г. (диск,протокол).

При КТ исследовании органов грудной клетки выполненном по стандартной методике после в\в контрастирования, установлено: Правое легкое расправлено, в паренхиме правого легкого от верхушки до диафрагмы множественные диссеминированные очаги солидного и субсолидного характера размерами до 5 мм, максимально - в верхних и средних отделах легочного поля, в сравнении с исследованием от 5.10.2020 г. отмечается увеличение размеров (на 1-1,5 мм), количества и изменение структуры (повышение плотности) ряда очагов, в базальных отделах С9 нижней доли правого легкого очаг тяжистого уплотнения паренхимы 9 мм (без динамики от 5.10.2020 г.). Также отмечается увеличение размеров и количества диссеминаций в верхней и нижней доле левого легкого.

Верхняя доля левого легкого уменьшена в объеме, сегмент С3 верхней доли левого легкого уплотнен, смещен к средостению. В верхних отделах корня левого легкого определяется мягкотканой плотности образование неправильной формы без четких границ не дифференцирующееся отчетливо от уплотненной легочной паренхимы С 3 сегмента и бронхопульмональных л\узлов, распространяющееся вдоль левого края дуги аорты, от 5.10.2020 г. без существенной динамики. Имеются признаки инвазии ствола левой легочной артерии и прорастания в перикард. Проходимость трахеи, бронхов правого легкого не нарушена. Слева отмечается неравномерное сужение начальных отделов сегментарных бронхов язычковых сегментов, просветы сегментарных бронхов С1,С2,С3 значительно сужены, прослеживаются фрагментарно (без существенной динамики от 5.10.2020 г.). Дифференцируются бифуркационные л\узлы 9 мм (8 мм от 5.10.2020 г.), 16х10 мм (15х8 мм от 5.10.2020 г.), субкаринальный л\узел 11х8,5 мм (9х7,4 мм от 5.10.2020 г.), увеличенные паратрахеальные, парааортальные л\узлы не дифференцируются. Жидкости в плевральных полостях не определяется, небольшое количество

Лечащий врач: **Пономарев Владимир Владимирович**

Заведующий отделением: Шамеев А.А.

жидкости с толщиной слоя до 6 мм в полости перикарда (без динамики). Средостение смещено влево. Аксиллярные, надключичные л\узлы не увеличены; правая молочная железа удалена, левая молочная железа и мягкие ткани грудной стенки без особенностей. Щитовидная железа не увеличена, с четким контуром, гомогенно накапливает контраст. В «костном» окне - диффузный остеопороз, в теле Th 6 позвонка тотально структурные изменения в виде неоднородного уплотнения костной ткани по типу остеосклероза, аналогичные изменения определяются в 6 и 8 ребрах справа (без существенной динамики от 5.10.2020 г.), очаг негомогенного остеосклероза изменений 15х17 мм определяется в головке правой плечевой кости (без динамики).

Заключение: Центральный С-г верхней доли левого легкого, ателектаз С3 сегмента левого легкого. Диссеминированные очаговые изменения в паренхиме обоих легких. Лимфоаденопатия бифуркационных, субкаринальных л/узлов. Гидроперикард. Остеосклеротические mts в теле Th 6 позвонка и 6,8 ребрах справа. От 05.10.2020 г. отрицательная динамика в виде увеличения количества, размеров и уплотнения диссеминированных очагов в обоих легких, некоторого увеличения размеров бифуркационных, субкаринальных л/узлов.

Консультирована в ГБУЗМО "Московский областной онкологический диспансер" г. Балашиха 1.02.2021 г. - рекомендовано продолжить терапию варгатеф в течении 2 х месяцев+ золедроновая к-т а 1 раз в 3 месяца.

В ООО "Онкоклиника" - проведён врачебный консилиум. Принято решение о продолжении вышеописанной терапии.

Сцинтиграфия костей скелета от 16.02.2021 г. - Радиофармпрепарат: 99mTc- Пирфотех, введённая активность: 700 Мбк. Суммарная эффективная доза: 3,99 мЗв. Протокол: Исследование выполнено через 120 минут после введения РФП. При проведении исследования получено изображение костей скелета всего тела в передней и задней проекциях, а также ОФЭКТ-КТ. Отмечается физиологическое распределение радиофармпрепарата в почках, мочевом пузыре. Распределение РФП в костях неоднородное за счёт наличия участков гиперфиксации РФП в проекции: Лобно-теменной области справа. Тела нижней челюсти. Th6. Заднего отрезка 6 ребра справа. Th11 слева. L2-S1,2. КПС с двух сторон. Тела левой подвздошной кости. Диафизов бедренных костей с двух сторон, вероятнее всего за счёт неопластического процесса.

Заключение: Сцинтиграфическая картина может соответствовать метастатическому поражению костей скелета.

Рентгенологическая диагностическая система: Siemens Somatom go .Up

МСКТ органов грудной клетки с в/венным контрастированием от 13.04.2021 г. Контрастный препарат: йомегюн 400 мг-80,0 мл в/в. Доза лучевой нагрузки 3.0 мЗв

Протокол исследования: При КТ исследовании, выполненном по стандартной методике, после в/венного контрастирования, лёгкие воздушны и прилежат к грудной стенке по всей поверхности. Плевральные утолщения и скопления жидкости отсутствуют. Лёгочные структуры в норме и имеют нормальный сосудистый рисунок. Визуализируются множественные мелкие диссеминированные очаги с чёткими ровными контурами величиной от 2 мм до 5 мм, расположенные в основном, в паренхиме правого легкого, выражнне в верхней ее доле. Средостение несколько смещено влево, структурно. Трахея и бронхи воздухопроходимы, стенки бронхов не изменены, просветы бронхов правого легкого не сужены, не деформированы. Визуализируется в головке корня левого легкого образование неправильной конфигурации, мягкотканной плотности с неровными контурами, окутывающее в/долевой бронх и распространяющееся вдоль латеральной стенки дуги аорты, инфильтрируюя ее стенку и стенку левой легочной артерии, размером 38х20 мм. Отмечается сужение просвета S-3 бронха слева. Дополнительных образований и увеличенных л/узлов в средостении и корнях лёгких не определяется. Определяется бифуркационный л\узел до 14,5 мм. Сердце имеет обычную конфигурацию, нормальных размеров. Определяется свободная жидкость в перикарде толщиной слоя 5 мм. Основные внутригрудные сосуды не изменены, без дефектов их наполнения. Надключичные, подмышечные л/узлы не увеличены. Правая молочная железа удалена, левая молочная железа без очаговых изменений. Щитовидная железа не увеличена, без патологических изменений, контрастный препарат равномерно накапливается в паренхиме железы. Надпочечники не увеличены, с чёткими ровными контурами, справа без патологических образований. Определяется узловое образование в медиальной «ножке» левого надпочечника толщиной 8 мм с чёткими контурами. Дополнительных очаговых патологических образований в зоне сканирования не определяется. Определяются участки уплотнения костной структуры в теле Th6 грудного позвонка, в заднем и боковом отрезках 6,8 ребер справа.

Заключение: Состояние после правосторонней мастэктомии справа. Диссеминированный процесс в лёгких. Mts в кости скелета (Th6 справа позвонок, 6 и 8 ребра по остеобластическому типу). Новообразование в головке корня левого лёгкого - центральный cr верхней доли левого лёгкого mts? В сравнении с предыдущими КТ данными от 29.01.2021 г. отмечается отрицательная динамика (увеличение количества mts в лёгких, увеличение размера образования в корне левого лёгкого). КТ картина больше соответствует прогрессированию cr правой молочной железы, необходимо морфологическое подтверждение диагноза.

УЗИ органов брюшной полости от 16.04.2021 г. Заключение: УЗИ признаки диффузных изменений в печени и поджелудочной железе. ЖКБ, калькулёзный холецистит. Дилатация желчного пузыря. Структурные изменения почек.

Консультирована 21.04.2021 г. в очередной раз в ГБУЗМО "Московский областной онкологический диспансер" г. Балашиха ввиду стабилизации процесса после проведённой терапии нинтеданибом.

Лечащий врач: **Пономарев Владимир Владимирович**
Заведующий отделением: Шамеев А.А.

Рекомендовано продолжить терапию нинтеданибом 200 мг 2 раза в сутки 3 месяца, также терапию бисфосфонатами: золедроновая к-та 4 мг в/в кап 1 раз в 3 месяца.
Препараты по ДЛО и РЛО не получает.
В ООО "Онкоклиника"- проведён врачебный консилиум. Принято решение о проведении терапии рекомендованной в онкологическом диспансере г. Балашиха.

ПРОТОКОЛ РЕНТГЕНОЛОГИЧЕСКОГО ИССЛЕДОВАНИЯ.

Мультиспиральная компьютерная томография от 06.08.2021 г. Контрастное усиление: Ультравист 370-80,0. Доза лучевой нагрузки: 9,0 мЗв.
При КТ исследовании органов грудной клетки выполненном по стандартной методике до и после в\в контрастирования, установлено:
Правое легкое расправлено. В паренхиме обоих легких (максимально - в верхней доле правого легкого) отмечаются множественные диссеминированные очаги до 5 мм с четкими контурами, в сравнении с исследованием от 13.04.2021 г. без существенной динамики. В базальных отделах С9 нижней доли правого легкого очаг тяжистого уплотнения паренхимы 9х13 мм (без динамики от 13.04.2021 г.). Верхняя доля левого легкого уменьшена в объеме, сегмент С3 верхней доли левого легкого уплотнен, смещен к средостению. В корне левого легкого определяется мягкотканой плотности образование неправильной формы без четких границ не дифференцирующееся отчетливо от уплотненной легочной паренхимы С 3 сегмента и бронхопульмональных л\узлов, охватывающее верхнедолевой бронх и начальные отделы его сегментарных ветвей, распространяющееся на начальный отдел бронха нижней доли и устье бронха С6, образование «стелется» вдоль левого края дуги аорты, имеются признаки инвазии ствола левой легочной артерии и прорастания в перикард; от 13.04.2021 г. без существенной динамики. Проходимость трахеи, бронхов правого легкого не нарушена. Слева отмечается неравномерное сужение сегментарных бронхов язычковых сегментов и С6 сегмента нижней доли, просветы сегментарных бронхов С1,С2,С3 значительно сужены, прослеживаются фрагментарно (без существенной динамики 13.04.2021 г.). Дифференцируются бифуркационные л\узлы 8-10 мм по короткой оси (ранее 5-7 мм). Жидкости в плевральных полостях не определяется, небольшое количество жидкости с толщиной слоя до 5 мм в полости перикарда (без динамики). Средостение немного смещено влево. Аксиллярные, надключичные л \узлы не увеличены; правая молочная железа удалена, мягкие ткани грудной стенки без особенностей, в левой молочной железе два образования дольчатой структуры с четким контуром 14 мм и 8 мм - фибромы? (без динамики). Щитовидная железа не увеличена, с четким контуром, гомогенно накапливает контраст. На уровне сканирования в паренхиме печени, селезенки без очаговых изменений, медиальная ножка левого надпочечника неравномерно утолщена до 12 мм (без динамики). В «костном» окне - диффузный остеопороз, в теле ТИ 6 позвонка тотально структурные изменения в виде неоднородного уплотнения костной ткани по типу остеосклероза, аналогичные изменения определяются в 6 и 8 ребрах справа (без существенной динамики от 13.04.2021 г.), очаг негомогенного остеосклероза изменений 15х17 мм определяется в головке правой плечевой кости (без динамики).

Заключение: Центральный Сг верхней доли левого легкого, ателектаз С3 сегмента левого легкого. Диссеминированные очаговые изменения в паренхиме обоих легких. Лимфоаденопатия бифуркационых л\узлов. Гидроперикард. Остеосклеротические mts в теле Th 6 позвонка и 6, 8 ребрах справа. Узловое уплотнение медиальной ножки левого надпочечника. Мелкие образования (фибромы?) в левой молочной железе. От 13.04.2020 г. отмечается некоторое увеличение размеров бифуркационных л\узлов , в остальном без существенной динамики.

Консультирована в ГБУЗМО "Московский областной онкологический диспансер" г. Балашиха-11.08.2021 г.
Рекомендовано: Терапия Нинтеданиб 200 мг Х 2 раза в сутки в течении 3-х месяцев.

Обратилась в ООО "Онкоклиника"- проведён врачебный консилиум.
Учитывая клинические данные, данные лабораторных и инструментальных обследований а также выраженную токсичность на дозе приёма препарата в 400 мг в сутки - принято решение о плане лечения: (протокол лекарственной терапии) МНН - Нинтеданиб (Варгатеф) 300 мг в сутки 150 мг - утро, 150 мг- вечер.

Препараты по ДЛО и РЛО не получает.

Терапию Нинтеданибом проходила длительно - при контрольном обследовании: Прогрессирование по данным КТ.

.: МРТ головного мозга с в\в контрастированием (гадовист 7.5 мл.) от 07.12.2021 г. Толщина среза: 3.0.
Ориентация среза: аксиальная, корональная, сагиттальная.
На серии МРТ (Т1ВИ, Т2ВИ) получены изображения суб и супратенториальных структур головного мозга. Дислокации срединных структур не выявлено. В белом веществе лобных и теменных долей перивентрикулярно и субкортикально определяются множественные очаги с четким контуром размером 2.0 мм. - 7.0 мм., гиперинтенсивные по Т2 ВИ и FLAIR, изоинтенсивные по Т1 ВИ, без признаков перифокального отека, обусловленные глиозными изменениями. В правой гемисфере мозжечка участок кистозно-глиозных изменений с нечеткими неровными контурами размером 9.0х14.0 мм., не накапливающий контраст. Очагов патологического МР-сигнала, накопления контрастного вещества не отмечено. III желудочек расположен обычно, не расширен (поперечник - 4.0 мм.). Мозолистое тело по форме, размерам и структуре не изменено. Боковые желудочки не расширены (D=S), поперечник на уровне тел боковых желудочков - 11.0 мм., симметричны; перивентрикулярно зоны лейкоарейоза. В

области подкорковых ядер справа (6.0 мм.) и слева(4.0 мм.) отмечаются лакунарные кисты указанных размеров. IV желудочек не расширен (поперечник 12.0 мм.), не деформирован. Дополнительных образований в области мосто-мозжечковых углов не выявлено. Сильвиевы щели мозга не расширены. Конвекситальные борозды, наружные субарахноидальные пространства расширены в лобных, височных и теменных долях. Цистерны мозга не расширены. Полиморфные субарахноидальные кисты конвекситального типа в лобных и теменных долях, участки атрофии мозга. Орбиты имеют четкие контуры. Содержимое глазных яблок обычной интенсивности МР-сигнала, стенка четкая, хорошо сформирована, нормальной толщины. Зрительные нервы нормальных размеров, имеют обычный ход. Отмечается умеренно выраженное расширение периваскулярных пространств по ходу зрительных нервов. Мышцы глазного яблока справа и слева обычно расположены, протяженность их хода и толщина не изменены. Данных о наличии патологических структурных изменений, патологического изменения МР - сигнала не выявлено. Гипофиз, область турецкого седла не изменены. Параселлярные структуры без особенностей. Миндалины мозжечка расположены выше уровня большого затылочного отверстия. Хроническая недостаточность кровообращения в полушариях мозжечка. Гайморовы пазухи, клетки решетчатого лабиринта, лобные и основные синусы прозрачны. Перегородка носа расположена срединно.

Заключение: Наружная гидроцефалия. Лакунарные кисты в области подкорковых ядер справа и слева. Кистозно-глиозные изменения мозга в правой гемисфере мозжечка. Хроническая недостаточность кровообращения в полушариях мозжечка. Полиморфные субарахноидальные кисты конвекситального типа в лобных и теменных долях, участки атрофии мозга. Множественные супратенториальные очаги глиоза сосудистого генеза в лобных и теменных долях. Дисциркуляторная энцефалопатия. МР-данных за mts не выявлено.

МСКТ органов грудной клетки и брюшной полости с в/в контрастированием от 10.12.2021 г. Контрастный препарат: Йомерон 400 мг-80,0 мл в/в. Доза лучевой нагрузки: 18.2 мЗв. Рентгенологическая диагностическая система: Siemens Somatom g o .Up

Протокол исследования: При КТ исследовании, выполненном по стандартной методике, до и после в/венного контрастирования, лёгкие воздушны и прилежат к грудной стенке по всей поверхности. Плевральные утолщения и скопления жидкости в правом гемитораксе отсутствуют. Определяется свободная жидкость в левом гемитораксе толщиной слоя около 13 мм. Плевра уплотнена с неровным контуром. Лёгочные структуры в норме и имеют нормальный сосудистый рисунок. Визуализируются множественные мелкие диссеминированные солидные очаги с чёткими ровными контурами величиной от 2 мм до 10х7 мм, расположенные, в основном, в паренхиме правого легкого. Средостение несколько смещено влево, структурно. Трахея и бронхи воздухо-проходимы, стенки бронхов уплотнены, просветы бронхов правого легкого не сужены, не деформированы. Визуализируется в головке корня левого легкого образование неправильной конфигурации, мягкотканной плотности с неровными контурами, гетерогенно накапливающее контрастный препарат, окутывающее в/долевой бронх и распространяющееся вдоль латеральной стенки дуги аорты, инфильтрируя ее стенку и стенку левой легочной артерии, размером 84х30, распространяется на начальный отдел нижнедолевого бронха левого легкого, инвазирует в перикард. Определяются бифуркационный л\узел до 14 мм, бронхопульмональныйе слева до 10 мм. Сердце имеет обычную конфигурацию, нормальных размеров. Определяется свободная жидкость в перикарде толщиной слоя 7 мм. Основные внутригрудные сосуды не изменены, без дефектов их наполнения. Надключичные, подмышечные л/узлы не увеличены. Правая молочная железа удалена, в левой молочной железе без очаговых изменений. Определяются узловые мягкотканные образования с чёткимим волнистыми контурами величиной 15х10 мм, 7х4 мм. Щитовидная железа не увеличена, без патологических изменений, контрастный препарат равномерно накапливается в паренхиме железы. Печень нормальных размеров, с чёткими ровными контурами, внутреннее строение не изменено, плотность ее паренхимы диффузно умеренно снижена,, при нативном исследовании плотность паренхимы варьирует в пределах от + 38 до + 55ед.Н, без очаговых образований. Внутри- и внепечёночные желчные протоки не расширены. Желчный пузырь типично расположен, обычной конфигурации и размеров, с чёткими неровными контурами, стенки его не утолщены, уплотнены, в просвете пузыря определяется конкремент величиной 24х19 мм с плотностью + 100ед.Н. Околопузырная клетчатка без особенностей. Селезёнка обычной конфигурации и нормальных размеров, с чёткими ровными контурами, внутренняя её структура однородная, без патологических образований. У нижнего полюса селезенки определяется добавочная ее долька с чёткими контурами, с плотностью, соответственно плотности паренхимы селезенки размером 8 мм в диаметре. Желудок обычных размеров и конфигурации, не деформирован, стенки его не утолщены, контуры чёткие ровные, парагастральная клетчатка не инфильтрирована. Поджелудочная железа имеет нормальное дольчатое строение, с чёткими контурами, не увеличена, без патологических образований. Контрастный препарат равномерно распределяется в паренхиме железы. Вирсунгов проток не изменён. Парапанкреатическая клетчатка не инфильтрирована. Надпочечники Y- образной конфигурации, не увеличены в размерах, с чёткими ровными контурами, «ножки» их не утолщены, справа без патологических образований. Определяется узловое образование в медиальной «ножке» левого надпочечника мягкотканной плотности, выражение гетерогенно накапливающее контрастный препарат, величиной 16х11 мм, с чёткими бугристыми контурами. Обе почки расположены обычно, размеры в пределах нормы. Почечная паренхима нормальной толщины и структуры, справа без очагов патологической плотности. В паренхиме нижнего полюса левой почки определяется киста размером 5 мм в диаметре, жидкостной плотности, гомогенной структуры, с чёткими ровными контурами, не накапливающая контрастный препарат. Почечные лоханки и

Лечащий врач: **Пономарев Владимир Владимирович**
Заведующий отделением: Шамеев А.А.

чашечки обычной конфигурации. ЧЛС не расширены. Экскреторная функция почек не нарушена. Мочевыводящие протоки не изменены. Паранефральная клетчатка не инфильтрирована. Определяются увеличенные портальные л\узлы до 12 мм., чревные до 15 мм., забрюшинные - парааортальные до 8 мм., интераортокавльные до 10 мм. Свободной жидкости в брюшной полости нет. Петли кишечника в зоне исследования с чёткими ровными контурами, стенки их не утолщены, просветы не деформированы. Дополнительных очаговых патологических образований в зоне сканирования не определяется. Определяются участки уплотнения костной структуры в телах Th6 грудного позвонка, в L5 S1 позвонках, в заднем и боковых отрезках 6,8 ребер справа, в крыле правой подвздошной кости.

ЗАКЛЮЧЕНИЕ: Состояние после правосторонней мастэктомии справа. Диссеминированный процесс в легких. Mts в кости скелета по остеобластическому типу. Центральный сг левого легкого с инвазией в перикард. Перикардит. Левосторонний экссудативный плеврит. Mts - поражение плевры левого гемиторакса. Образование левого надпочечника. Больше данных за mts. Mts - поражение внутригрудных, внутрибрюшных, забрюшинных л\узлов. Жировой гепатоз, 1 степени. Хронический калькулезный холецистит. Простая в паренхиматозная киста в левой почке. В сравнении с предыдущими КТ данными от 06.08.2021 г. отмечается отрицательная динамика в виде увеличения количества и размеров mts - очагов, появление левостороннего экссудативного плеврита.

Консультирована в ГБУЗ МО "Московский областной онкологический диспансер" г. Балашиха - 14.12.2021 г.

Диагноз: Рак левого легкого T4HxM1, мтс в легкие, кости. Состояние после 2 линий х\терапии, иммунотерапии атезолизумабом. Прогрессирование. Состояние после 6 курсов химиотаргетной терапии. Положительная динамика. Состояние после поддерживающей терапии нинтеданибом. Прогрессирование в 12\21: рост размеров и количества мтс очагов.

Представленные медицинские документы: заключения (консультации) специалистов: выписки из медицинской документации.

В 1\2019 выявлен рак левого легкого 4 ст Гистологически №2449 аденокарцинома, без драйверных мутаций в генах EGFR ALK, проведено 4 курса ПХТ EP, пеметрексед в монорежиме. Прогрессирование, консультирована повторно в Моод, рекомендована иммунотерапии. Проведено 6 введений препарата атезолизумаб с 11\2019 по 03\2020. При контрольном обследовании отрицательная динамика. Замена терапии на доцетаксел с нинтеданибом и поддерживающая терапия нинтеданибом до 12\21. При контрольном КТ прогрессирование по данным КТ- Рост размера и количества мтс очагов.

РЕШЕНИЕ: Рекомендуемая тактика обследования и лечения: CP+ Бевацизумаб или TC+ бевацизумаб+ Атезолизумаб.

Рекомендовать диагностический метод: КТ ОГК+ОБП с контрастированием через 3 месяца.

Рекомендовать схему лекарственной терапии (указать МНН, торговое наименование (при необходимости: непереносимость или неэффективность аналогов и дженериков), дозу, форму выпуска, кратность приема в сутки, пути введения, длительность приема лекарственного препарата):

Пеметрексед 500 мг\м2 в\в кап 1 день+ Карбоплатин AUC5 в\в кап 1 день+ Бевацизумаб 7.5 мг\кг в\в кап1 день, 1 раз в 21 день № 4-6, далее Пеметрексед 500 мг\м2 +Бевацизумаб 7.5 мг\кг в\в кап 1 раз в 21 день до прогрессирования или непереносимой токсичности. ИЛИ

Карбоплатин AUC5-6 в\в кап 1 день + Паклитаксел 175-200 мг\м2+ Бевацизумаб 7.5 -15 мг\кг + Атезолизумаб 1200 мг в\в кап 1 раз в 21 день№ 4-6, далее поддерживающая терапия Атезолизумаб 1200 мг в\в кап 1 раз в 21+ Бевацизумаб 7.5 мг\кг в\в кап 1 день 1 раз в 21 день до прогрессирования или непереносимой токсичности.

Препараты по ДЛО и РЛО не получает. Обратилась в ООО "Онкоклиника" - 24.01.2022 г. Проведён врачебный консилиум.

Учитывая клинические данные, данные инструментальных и лабораторных обследований - принято решение о плане лечения: Протокол лекарственной терапии: CP+ Бевацизумаб: МНН- Пеметрексед
(Пемелан, "Алимта) 500 мг\м2 в\в кап 1 день+ Карбоплатин AUC5 (Карбоплатин-тева) в\в кап 1 день+ Бевацизумаб (Авастин, Авегра) 7.5 мг\кг в\в кап1 день, 1 раз в 21 день № 4-6, далее Пеметрексед 500 мг \м2 + Бевацизумаб 7.5 мг\кг в\в кап 1 раз в 21 день до прогрессирования или непереносимой токсичности.

Эхокардиография от 31.03.2022 г. Заключение: Уплотнение стенок аорты, створок и фиброзных колец МК, АК. Незначительное утолщение стенок ЛЖ. ДДЛЖ 1 ст. Сократительная функция левого желудочка сохранена. Полости не расширены. Признаков лёгочной гипертензии не выявлено.

УЗИ почек от 19.04.2022 г. Заключение: УЗ-признаки структурных изменений почек не определяется.

.: МСКТ органов грудной клетки и брюшной полости с в/в контрастированием от 04.05.2022 г. Контрастный препарат: йомерон 400 мг-100,0 мл в/в. Доза лучевой нагрузки 35,5 мЗв.

При КТ исследовании, выполненном по стандартной методике, до и после в/венного болюсного контрастирования, лёгкие воздушны, и прилежат к грудной стенке по всей поверхности. Плевральные утолщения и скопления жидкости отсутствуют. Определяются в D-3, D-8 сегментах правого легкого тяжистые участки уплотнения размером 7х3 мм и 14х5 мм соответственно. Левое легкое уменьшено в объеме за счёт верхней доли. Лёгочные структуры в норме и имеют нормальный сосудистый рисунок. Визуализируются множественные мелкие диссеминированные солидные очаги с чёткими ровными контурами величиной от 2 мм до 5 мм, расположенные, в основном, в паренхиме правого легкого. В язычковых сегментах верхней доли левого легкого определяются полиморфные участки уплотнения по

типу гиповентиляции. Средостение несколько смещено влево, структурно. Трахея и бронхи воздухо-проходимы, стенки бронхов уплотнены, просветы бронхов правого легкого не сужены, не деформированы. Визуализируется в головке корня левого легкого образование неправильной конфигурации, парамедиастинально расположенное, мягкотканной плотности с неровными контурами, гетерогенно накапливающее контрастный препарат, окутывающее в/долевой бронх и распространяющееся вдоль латеральной стенки дуги аорты, инфильтрируя ее стенку, стенку левой легочной артерии, размером около 77х23х50 мм, распространяется на стенку левого главного бронха, нижнедолевого бронха левого легкого, инвазирует в перикард. Внутригрудные л\узлы не увеличены. Сердце имеет обычную конфигурацию, нормальных размеров. Определяется свободная жидкость в перикарде толщиной слоя 7 мм. Основные внутригрудные сосуды не изменены, без дефектов их наполнения. Надключичные, подмышечные л/узлы не увеличены. Правая молочная железа удалена, в левой молочной железе на границе центральных квадрантов определяются узловые мягкотканные образования с чёткими волнистыми контурами величиной 13х10 мм, 8х5 мм. Щитовидная железа не увеличена, без патологических изменений, контрастный препарат равномерно накапливается в паренхиме железы. Печень нормальных размеров, с чёткими ровными контурами, внутреннее строение не изменено, плотность ее паренхимы диффузно умеренно снижена, при нативном исследовании плотность паренхимы варьирует в пределах от + 49 до + 55ед.Н, без очаговых образований. Внутри- и внепечёночные желчные протоки не расширены, желчный пузырь типично расположен, обычной конфигурации и размеров, с чёткими неровными контурами, стенки его не утолщены, уплотнены, в просвете пузыря определяется конкремент величиной 24х19 мм с плотностью+ 80ед.Н. Околопузырная клетчатка без особенностей. Селезёнка обычной конфигурации и нормальных размеров, с чёткими ровными контурами, внутренняя её структура однородная, без патологических образований. У нижнего полюса селезенки определяется добавочная ее долька с чёткими контурами, с плотностью, соответственно плотности паренхимы селезенки размером 8 мм в диаметре. Желудок обычных размеров и конфигурации, не деформирован, стенки его не утолщены, контуры чёткие ровные, парагастральная клетчатка не инфильтрирована. Поджелудочная железа имеет нормальное дольчатое строение, с чёткими контурами, не увеличена, без патологических образований. Контрастный препарат равномерно распределяется в паренхиме железы. Вирсунгов проток не изменён. Парапанкреатическая клетчатка не инфильтрирована. Надпочечники Y-образной конфигурации, не увеличены в размерах, с чёткими ровными контурами, «ножки» их не утолщены, справа без патологических образований. Определяется узловое образование в медиальной « ножке» левого надпочечника мягкотканной плотности, накапливающее контрастный препарат, величиной 13х10 мм, с чёткими бугристыми контурами. Обе почки расположены обычно, размеры в пределах нормы. (правая почка= 63х51х110 мм, толщина паренхимы= 14 мм, левая почка= 58х52х115 мм, толщина паренхимы= 15 мм). Почечная паренхима нормальной толщины и структуры, справа без очагов патологической плотности. В паренхиме нижнего полюса левой почки определяется киста размером 5 мм в диаметре, жидкостной плотности, гомогенной структуры, с чёткими ровными контурами, не накапливающая контрастный препарат. Почечные лоханки и чашечки обычной конфигурации. ЧЛС не расширены. Экскреторная функция почек не нарушена. Мочевыводящие протоки не изменены. Паранефральная клетчатка не инфильтрирована. Определяются единичные забрюшинные - парааортальные до 7 мм, интераортокавальные до 8 мм. Свободной жидкости в брюшной полости нет. Петли кишечника в зоне исследования с чёткими ровными контурами, стенки их не утолщены, просветы не деформированы. Дополнительных очаговых патологических образований в зоне сканирования не определяется. Определяются остеобластические очаги в телах Th6, Th5 грудных позвонков, BL5, S1, S2 позвонках, в заднем и боковом отрезках 6,8 ребер справа, в переднем отрезке 5 ребра слева, в обеих подвздошных костях таза. Отмечается паталогический перелом бокового отрезка 8 ребра справа.

ЗАКЛЮЧЕНИЕ: Состояние после правосторонней мастэктомии справа. Диссеминированный процесс в легких. Mts в кости скелета по остеобластическому типу. Центральный сг верхней доли левого легкого с инвазией в перикард. Перикардит. Образование левого надпочечника без отрицательной динамики - узловая гиперплазия? Жировой гепатоз, 1 степени. Хронический калькулезный холецистит. Простая паренхиматозная киста в левой почке. В сравнении с предыдущими КТ данными от 18.02.2022 г. отмечается положительная динамика в виде уменьшения количества и размеров mts-очагов, уменьшения размеров опухоли в корне левого легкого.

Консультирована в ГБУЗ МО "Московский областной онкологический диспансер" г. Балашиха - 25.05.2022 г.

Рекомендовано: Проведение ещё одного курса (6) ПХТ: Пеметрексед 500 мг/м2, Карбоплатин AUC 5, Бевацизумаб 7,5 мг/кг в 1 день, далее через 21 день - Пеметрексед 500 мг/м2 + Бевацизумаб 7,5 мг/кг 1 раз в 21 день, до прогрессирования или не переносимой токсичности. Золедроновая к-та 4 мг 1 раз в 3 месяца.

Состояние в процессе терапии бисфосфонатами: Золедроновая к-та 4 мг в/в капельно 1 раз в 3 месяца.

Прошла 6 курсов терапии: (CP + Бевацизумаб).

Обратилась в клинику ООО «Онкоклиника» для продолжения терапии. Данный клинический случай обсужден на онкологическом консилиуме. Принято решение продолжить терапию: Пеметрексед 500 мг/м2 +Бевацизумаб 7.5 мг/кг в/в кап 1 раз в 21 день до прогрессирования или непереносимой токсичности; Золедроновая кислота 4мг в/в 1 раз в 3 месяца.

Редукция препарата пеметрексед на 25% в связи с токсическим эффектом (лейкопения, нейтропения).

Лечащий врач: **Пономарев Владимир Владимирович**

Заведующий отделением: Шамеев А.А.

Ввиду выраженного болевого синдрома - боли в костях скелета - проведён врачебный консилиум в ООО "Онкоклиника"- принято решение о смене препарата Золедроновая к-та 4 мг в/в капельно 1 раз в 3 месяца на Деносумаб 120 мг п/к 1 раз в 28 дней.

МСКТ органов грудной клетки и органов брюшной полости с в/в контрастированием от 21.12.2022 г. Контраст: Ультравист 300 мг- 100 мл. Эффективная доза: 65,76 мЗв.

ОГК: На полученных изображениях во всех сегментах легких сохраняются солидные и субсолидные узелки в целом прежних размеров (до 5 мм). Контроль: S6 справа 5х5 мм (ранее 6х5 мм); S6 слева 4х3 мм (ранее 4х3 мм). Плотность их несколько уменьшилась. Отмечается также невыраженное уменьшение количества узелков. В корне левого легкого сохраняется образование с неровным, местами нечетким контуром, гетерогенной структуры, размерами 91х22х31 мм (ранее 95х30х44 мм, при измерении на сопоставимых сканах и реконструкциях), сохраняется тесное прилежание к дуге аорты и левой ветви легочной артерии. Распространение на корень левого легкого при настоящем исследовании выражено в меньшей степени, определявшаяся ранее гиповентиляция S5 слева в настоящее время не определяется. В S3, S8 справа сохраняются участки фиброзных изменений прежних размеров и формы. Просвет трахеи, главных, долевых, сегментарных и субсегментарных бронхов прослеживается. Стенки бронхов утолщены. Плевра слева неравномерно утолщена, в левой плевральной полости определяется жидкость толщиной до 14 мм (ранее не определялась). В плевральной полости справа выпота нет. Средостение не смещено, не расширено. Сердце не увеличено. В полости перикарда сохраняется незначительное количество жидкости без существенной динамики. Аорта и крупные сосуды не изменены. Лимфатические узлы - сохраняются увеличенные до 7 мм по КО бронхопульмональные л\у справа (ранее до 9 мм). Прочие средостенные л\у не увеличены. Аксиллярные л\у не увеличены. Правая молочная железа не определяется (удалена), в наружных квадрантах левой железы сохраняется округлое образование 11х9 мм (без динамики, при необходимости дообследования рекомендовано УЗИ м\ж).

ОБП: Печень обычно расположена, в размерах не увеличена, с ровными, четкими контурами. Структура паренхимы печени гомогенная. Воротная вена не расширена, диаметром до 14 мм. Внутри- и внепеченочные желчные протоки не расширены. Желчный пузырь не увеличен, стенки не утолщены, содержимое негомогенное, за счет сохраняющегося в просвете конкремента прежних размеров до 24 мм. Селезенка обычно расположена, не увеличена, контуры четкие, структура гомогенная, добавочная долька без динамики. Поджелудочная железа обычно расположена, структура не изменена. Вирсунгов проток не расширен. Парапанкреатическая клетчатка не изменена. Надпочечники обычной формы и положения, в медиальной ножке левого надпочечника сохраняется образование с четким ровным контуром размером 13х10 мм (без динамики). Почки обычно расположены, корково-медуллярная дифференцировка сохранена, толщина паренхимы обычная, размер не увеличен, в правой почке сохраняется простая киста диаметром 5 мм, без динамики. Функция почек своевременная, ЧЛС не расширены, конкременты не определяются. Визуализируемые неувеличенные л\у брюшной полости и забрюшинного пространства без динамики. Свободная жидкость в брюшной полости не определяется. Сохраняются множественные остеобластические очаги в позвонках, ребрах, костях таза без существенной динамики в сравнении с предыдущим исследованием

Заключение: КТ картина центрального с-г левого легкого с mts в легкие, кости, с положительной динамикой в сравнении с предыдущим исследованием в виде уменьшения размеров опухоли, уменьшения плотности и количества mts, регресса гиповентиляции S5 слева. Образование левого надпочечника, более вероятно аденома без динамики. ЖКБ. Образование левой молочной железы, без динамики (при необходимости дообследования рекомендовано УЗИ).

Курс предыдущего лечения 1.12.2022 г.

В настоящий момент поступила на 8 курс терапии: Пеметрексед+ Бевацизумаб.

Статус praesens: Состояние удовлетворительное. Сознание ясное. Положение активное. Телосложение нормальное. Состояние питания удовлетворительное. Аппетит в норме. Кожные покровы и видимые слизистые - обычной окраски, влажные. Зев чистый, розового цвета. Регионарные лимфатические узлы не пальпируются. Периферических отёков нет. Костно-мышечная система без особенностей. Дыхание везикулярное, проводится по всем лёгочным полям. Хрипов нет. ЧДД 17 в минуту. Сердечные тоны ясные, ритмичные. Шумы не выявлены. ЧСС 71 в минуту. АД 125/78 мм.рт.ст. Живот при пальпации мягкий, безболезненный. Край печени не выступает из под рёберной дуги. Селезёнка не пальпируется. Перистальтика выслушивается. Поясничная область симметричная, без деформаций. Симптом Пастернацкого - (поколачивания) отрицательный с обеих сторон. Диурез адекватный. Стул оформленный, регулярный.

Состояние: ECOG-0

Проведено лечение: дата: 22.12.2022 г.: Пеметрексед 739 мг в/в, Бевацизумаб 682 мг в/в. На фоне антиэметической терапии.

Проведено по стандартам КСГ_. SH_0827. Схема лечения: Пеметрексед 500 мг/м2 в 1-й день + Бевацизумаб 7,5 мг/кг 1 раз в 21 день; цикл 21 день.

расчет дозы препаратов на S тела_1,97_ (рост 164__см, вес_91_кг). Пеметрексед 500 мг*1,97-25%=739 мг (ред.дозы 25%), Бевацизумаб 7,5 мг*91=682 мг.

Редукция препарата пеметрексед на 25% в связи с токсическим эффектом (лейкопения, нейтропения).

Лечащий врач: **Пономарев Владимир Владимирович**

Заведующий отделением: Шамеев А.А.

Достигнут результат лечения: улучшение

Методы обследования: Общий анализ крови: Hb- 117 г/л, Эр- 3,42, L-4.4, Тр- 186, СОЭ- 10. Общий анализ мочи: Отн.пл-сть - 1005, белок- 0, глюкоза- нет, лей- 4-6 в п.зр., эр- 0 в п.зр. Б/Х крови: глюкоза - 6,06 ммоль/л, мочевина- 2,53 ммоль/л, общ.белок- 81,4г/л, О.билирубин-9,8 мкмоль/л, АЛТ- 25,2 Ед/л, АСТ- 40,5 Ед/л, креатинин- 68,4 мкмоль/л. Коагулограмма: ПИ- 88, Фибриноген- 3, МНО- 1,2, АЧТВ- 33, D-Диаметр-143, Тромбиновое время- 12, Протромбиновое время- 18,2 Протромбин по Квику - 77. ЭКГ: ритм синусовый, нормальное положение Э.О.С.

Локальный статус: Правая молочная железа отсутствует - оперирована РМЭ. П/о рубец в области грудной клетки справа в норме- подвижный, мягкий, б/б, без признаков инфильтрации и воспаления. Левая м/ж без особенностей-без узловых образований, сосок и ореол в норме. Выделений из соска нет. Кожные покровы обычной окраски.

Рекомендации: Явка 12.01.2023 г. для продолжения терапии Пеметрексед+Бевацизумаб.

Ношение компрессионного трикотажа.

Медикаментозная терапия: Рекомендовано:

Наблюдение онколога по месту жительства.

Питьевой режим до 2,5-3 л. жидкости.

Механически и термически щадящая диета.

Контроль лабораторных показателей: клинический анализ крови на 7-10 день по м/ж.

При снижении уровня лейкоцитов менее 2.0х10*9, уровня нейтрофилов менее 1.0 (абсолютное количество) - препараты Г-КСФ (филграстим, лейкостим, нейпомакс) 1-2 дня подряд с контролем общего анализа крови. При повышении температуры тела >38С начать терапию ципрофлоксацином 500 мг 2р.д., срочный контроль общего анализа крови, НПВС для купирования температуры. Обратиться к врачу.

При тошноте, рвоте: ондансетрон по 8 мг 2раза в сутки, или метоклопрамид 10 мг внутрь (максимально до 4тб).

При развитии диареи:

1. Голод 1 день (можно рисовый отвар, сухари, большой объем воды)
2. Лоперамид или имодиум по схеме 2тб 1 раз, затем по 1тб каждые 4 часа до остановки диареи. Максимально 8тб в день, не более 2-х дней. Два дня диета: рисовые и овсяные каши на воде, белые сухари, крепкий чай. Энтеросгель при диарее по схеме, энтерофурил 200 мг 4 раза в сутки (до 800мг/сут). Если после 2-х дней приема лоперамида/имодиума диарея не прекратилась - регидрон или гастролит 500-1000 мл/сут для восполнения электролитов.

При возникновении стоматита: химически и механически щадящая диета. Полоскание с антисептиками (мирамистин, хлоргексидин), отвары трав ромашки, зверобоя, шалфея, календулы, коры дуба. Устранить боль при стоматите помогут: тримекаин, новокаин, тантум верде, хлоргексидин, мирамистин. Непосредственно для лечения язвенных поверхностей слизистых подходят такие препараты, как ретинола ацетат, аевит, их применяют в виде апликаций.

При развитии анемии:

1. При уровне гемоглобина от 100 до 110 г/л - препараты железа внутрь.
2. При уровне гемоглобина менее 100 г/л - препараты железа для в/м введения, эритропоэзстимулирующие препараты.
3. При снижении гемоглобина менее 70 г/л - лечение анемии в условиях круглосуточного стационара.
4. При повышении креатинина выше 120 - консультация терапевта или нефролога.
5. При повышении общего билирубина выше 30 и АЛТ, АСТ выше 35 - консультация терапевта или гастроэнтеролога.

При гепатотоксичности: При повышении уровня АЛТ, АСТ выше границ нормы - терапия гепатопротекторами под наблюдением терапевта. В случае применения иммунотерапии и повышении АЛТ, АСТ-терапия ГКС (под наблюдение врача-онколога).

При развитии ладонно-подошвенного синдрома (шелушение кожи, ногтей, покраснение кистей и стоп):

1. Обработка кожи отварами ромашки и календулы
2. Мази левомеколь, синтомициновая эмульсия 10%, лосьон зинерит, далацин - на гнойничковые высыпания.
3. Мазь тридерм - на зудящие высыпания.
4. Крема с витамина А и Е, питательные крема с оливковым маслом, детский крем с ромашкой.

При отклонения в ЭКГ - рекомендована консультация кардиолога.

Все препараты, прописанные по сопутствующей патологии, - принимать обязательно!

При повышении уровня тромбоцитов выше верхней границы нормы: консультация терапевта с целью назначения антикоагулянтной терапии.

При аллергических реакциях (покраснение кожи, зуд, слезотечение) - тавегил 2 мг внутрь либо супрастин 25 мг внутрь или внутримышечно 20 мг.

Соблюдение режима: не менее 8 часов ночного сна, по возможности - не менее 2-х часов отдыха в дневное время. Прогулки на свежем воздухе, избегайте мест скопления людей, при необходимости посещения таких мест используйте средства индивидуальной защиты (маска, респираторы), избегайте контактов с людьми, страдающими простудными заболеваниями.

Диагностические исследования: 1) За 2-3 дня до следующего курса лечения сдать общеклинический анализ крови (срок действия 5 суток), биохимический анализ крови (общий белок, общий билирубин, креатинин, мочевина, АЛТ, АСТ) (срок действия 14 суток), общий анализ мочи (срок действия 14 суток), коагулограмма

Лечащий врач: **Пономарев Владимир Владимирович**

Заведующий отделением: Шамеев А.А.

при проведении гормональной терапии препаратами лейпрорелин, диферелин, гозерелин, фулвестрант (срок действия 14 суток), ЭКГ (срок действия 3 месяца), Эхо-КГ при проведении лечения препаратами трастузумаб, трастузумаб-эмтанзин, пертузумаб, доксорубицин (срок действия 3 месяца), анализ на ТТГ, Т4, Т3 каждые 2 месяца при проведении иммунотерапии (пембролизумаб, ниволумаб, атезолизумаб), анализы на ВИЧ, сифилис, гепатиты (срок действия 3 месяца).
2) При каждом визите в клинику необходимо предъявить оригинал паспорта, страхового полиса, направление по форме 057/у из медицинской организации, к которой Вы прикреплены.
Динамическое наблюдение: динамической наблюдение онколога, терапевта по месту жительства.

.: При обращении в ООО «Онкоклиника» при себе иметь направление формы 057-у на консультацию ,госпитализацию с места регистрации (прикрепления)

Лечащий врач: **Пономарев Владимир Владимирович**
Заведующий отделением: Шамеев А.А.

МСКТ органов грудной клетки от 13.11.2019г. Лучевая нагрузка: 35.3 мЗв. Контрастирование:- Ниоскан 100 мл — в/в. Толщина среза- 1.25мм.

На полученных томограммах правая молочная железа не визуализируется. Объем левого легкого несколько уменьшен за счет частичного ателектаза S3. В корне левого легкого сохраняется объемное перибронхиальное образование 65х26х111мм- прежних размеров, обрастающее левый главный бронх, сужая его просветдобмм, прорастающее в средостение, инвазируя левую легочную артерию на протяжении 17мм, перикард на протяжении 16мм и дорзальную стенку дуги аорты на протяжении около 20мм, в местах прилегания, междолевая плевра в месте соприкосновения с образованием локально утолщена на протяжении 26мм. В паренхиме легких сохраняются многочисленные очаговые тени от 2 до 4мм в диаметре \MIP\ -прежних размеров и количества, в субплевральных отделах S7 правого легкого — образование до 11 мм в диаметре с лучистыми контурами-без динамики, линейный очаг в S3 правог о легкого несколько увеличился в размерах до 7х12мм в аксиальном сечении, стал более выпуклым), сохраняются очаговые тени по косой и горизонтальной междолевой плевре справа-без динамики. Корень правого легкого структурен, не расширен. Легочный рисунок выражен обычно. Свободной жидкости в плевральной полости не определяется. Органы средостения расположены обычно. Куполы диафрагмы четкие. Тень сердца обычной конфигурации, в полости перикарда-тонкая \до 5мм\ прослойка жидкости. Магистральные сосуды обычного калибра. Лимфатические узлы паратрахеальной, параваскулярной, бифуркационной групп визуализируются в прежнем количестве, прежних размеров и формы, патологически не увеличены. Визуализируется группа лимфатических узлов паракардиальной группы 3-7мм по короткой оси — без динамики. Визуализируется один л/у подмышечной группы слева — 10мм по короткой оси\ граница нормы\- без динамики от 15.09.19, остальные подмышечные л/у не увеличены. В брюшной полости определяется увеличенный до 14мм верхний парагастральный л/у. Визуализируются многочисленные парааортальные л/у в забрюшинном пространстве до 8мм. Костная структура Th6 позвонка, 6 и 8 ребер справа перестроена по остеобластическому типу, высота тела Th6 позвонка несколько снижена, без динамики. Определяются дегенеративно-дистрофические изменения в позвоночнике.В желчном пузыре — конкремент 25мм в диаметре.В области дорзально-латерального полюса селезенки-добавочная долка 10мм в диаметре.В медиальной ножке правого надпочечника — образование 13х10мм, накапливающее контраст вероятно, аденома.

Заключение: КТ- картина центрального Cr левого лёгкого с частичным ателектазом S3, инвазией средостения, левой лёгочной артерии, перикарда, следы жидкости в полости перикарда, с вовлечением междолевой плевры. Множественные очаговые тени в паренхимелёгких и по плевре, небольшое увеличение одного из очагов в S3 справа - вероятно mts.Остеобластические изменения в теле Th6 позвонка и в 6 и 8 рёбрах справа- при удалённой молочной железы, вероятно mts. Визуализация лимфатических узлов средостения и забрюшинного пространства- без динамики. Конкремент в желчном пузыре. Образование правого надпочечника- вероятно аденома. Добавочная болька селезёнки.

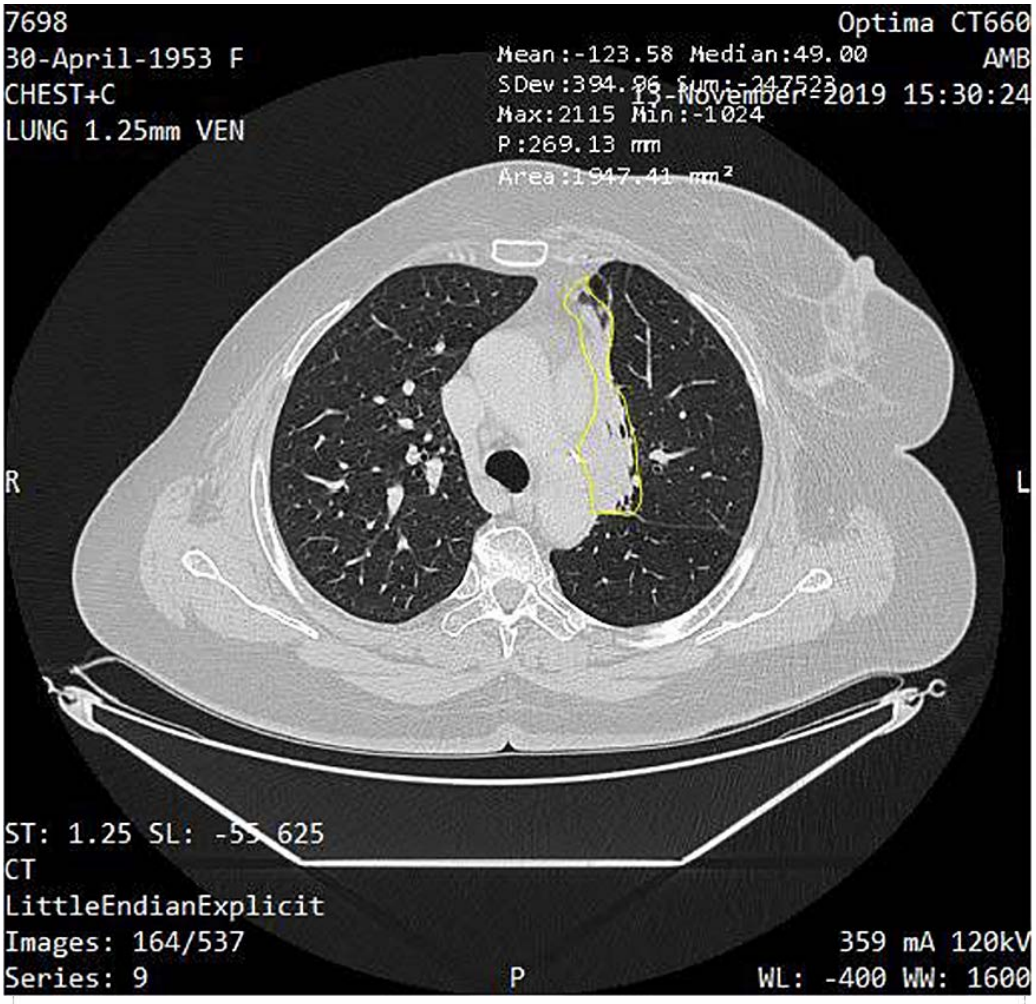
7698
30-April-1953 F
CHEST+C
LUNG 1.25mm VEN
Optima CT660
AMB
15-November-2019 15:30:24
Mean:-123.58 Median:49.00
SDev:394.96 Sum:-247523
Max:2115 Min:-1024
P:269.13 mm
Area:1947.41 mm²
R
L
ST: 1.25 SL: -55.625
CT
LittleEndianExplicit
Images: 164/537
Series: 9
P
359 mA 120kV
WL: -400 WW: 1600

МСКТ органов грудной клетки и органов брюшной полости с в/в контрастированием от 21.12.2022г
Контраст: Ультравист 300 мг- 100 мл. Эффективная доза: 65,76 мЗв.

ОГК: На полученных изображениях во всех сегментах легких сохраняются солидные и субсолидные узелки в целом прежних размеров (до 5 мм). Контроль: S6 справа 5х5 мм (ранее 6х5 мм); S6 слева 4х3 мм (ранее 4х3 мм). Плотность их несколько уменьшилась. Отмечается так же невыраженное уменьшение количества узелков. В корне левого легкого сохраняется образование с неровным, местами нечетким контуром, гетерогенной структуры, размерами 91х22х31 мм (ранее 95х30х44 мм при измерении на сопоставимы сканах и реконструкциях), сохраняется тесное прилежание к дуге аорты и левой ветви легочной артерии. Распространение на корень левого легкого при настоящем исследовании выражено в меньшей степени, определявшаяся ранее гиповентиляция S5 слева в настоящее время не определяется. В S3, S8 справа сохраняются участки фиброзных изменений прежних размеров и формы. Просвет трахеи, главных, долевых, сегментарных и субсегментарных бронхов прослеживается. Стенки бронхов утолщены. Плевра слева неравномерно утолщена, в левой плевральной полости определяется жидкость толщиной до 14 мм (ранее не определялась. В плевральной полости справа выпота нет.

Средостение не смещено, не расширено. Сердце не увеличено. В полости перикарда сохраняется незначительное количество жидкости без существенной динамики.

Аорта и крупные сосуды не изменены. Лимфатические узлы - сохраняются увеличенные до 7 мм по КО бронхопульмональные л\у справа (ранее до 9 мм). Прочие средостенные л\у не увеличены. Аксиллярные л\у не увеличены. Правая молочная железа не определяется (удалена), в наружных квадрантах левой железы сохраняется округлое образование 11х9 мм (без динамики, при необходимости дообследования рекомендовано УЗИ м\ж).

ОБП: Печень обычно расположена, в размерах не увеличена, с ровными, четкими контурами. Структура паренхимы печени гомогенная. Воротная вена не расширена, диаметром до 14 мм. Внутри- и внепеченочные желчные протоки не расширены. Желчный пузырь не увеличен, стенки не утолщены, содержимое негомогенное, за счет сохраняющегося в просвете конкремента прежних размеров до 24 мм. Селезенка обычно расположена, не увеличена, контуры четкие, структура гомогенная, добавочная долька без динамики.

Поджелудочная железа обычно расположена, структура не изменена. Вирсунгов проток не расширен. Парапанкреатическая клетчатка не изменена

Надпочечники обычной формы и положения, в медиальной ножке левого надпочечника сохраняется образование с четким ровным контуром размером 13х10 мм (без динамики).

Почки обычно расположены, корково-медуллярная дифференцировка сохранена, толщина паренхимы обычная, размер не увеличен, в правой почке сохраняется простая киста диаметром 5 мм, без динамики. Функция почек своевременная, ЧЛС не расширены, конкременты не определяются. Визуализируемые неувеличенные л\у брюшной полости и забрюшинного пространства без динамики. Свободная жидкость в брюшной полости не определяется. Сохраняются множественные остеобластические очаги в позвонках, ребрах, костях таза без существенной динамики в сравнении с предыдущим исследованием

Заключение: КТ картина центрального с-r левого легкого с mts в легкие, кости, с положительной динамикой в сравнении с предыдущим исследованием в виде уменьшения размеров опухоли, уменьшения плотности и количества mts, регресса гиповентиляции S5 слева. Образование левого надпочечника, более вероятно аденома без динамики. ЖКБ. Образование левой молочной железы, без динамики (при необходимости дообследования рекомендовано УЗИ).

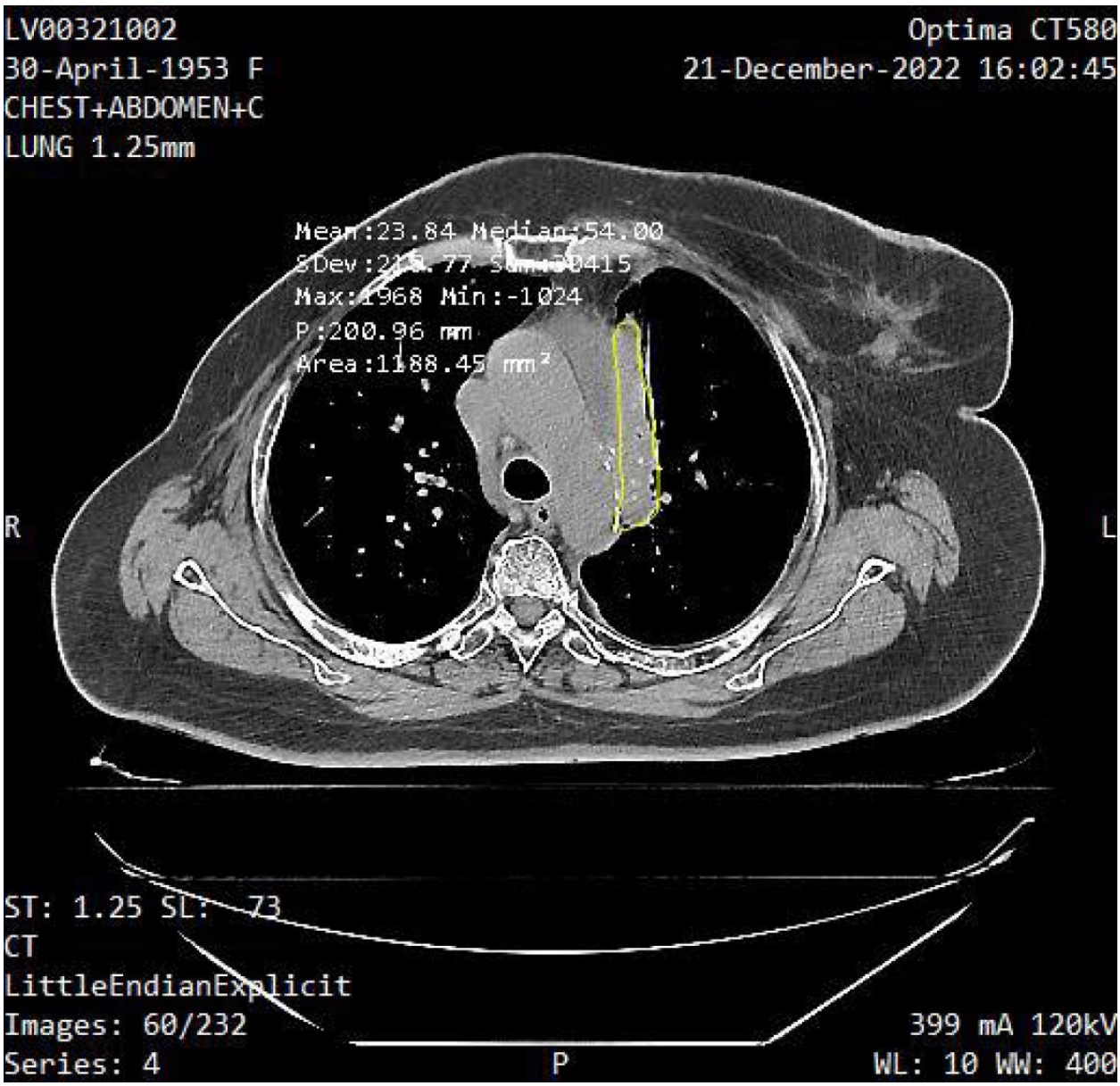
LV00321002
30-April-1953 F
CHEST+ABDOMEN+C
LUNG 1.25mm
Optima CT580
21-December-2022 16:02:45
Mean:23.84 Median:54.00
Max:1968 Min:-1024
P:200.96 mm
Area:1188.45 mm²
R
L
ST: 1.25 SL: 73
CT
LittleEndianExplicit
Images: 60/232
Series: 4
P
399 mA 120kV
WL: 10 WW: 400